

Odontogene Störfelder gelten als mögliche Auslöser, Unterhalter und Therapiehindernisse der meisten chronischen Erkrankungen, weshalb jeder EAV-Test unbedingt die Situation im Mund-Kiefer-Gebiet berücksichtigen sollte. Hierbei haben Zahnärzte anderen Fachgebieten gegenüber nicht nur den Vorteil, ihre tägliche Arbeit in diesem häufig recht problematischen Areal zu verrichten, und somit durch verantwortungsvolles Handeln erst gar keine Störfelder entstehen zu lassen, sondern zudem die Möglichkeit, mögliche Herde im Anschluss an den Test nach den Richtlinien der EAV zahnärztlich behandeln zu können.

Dr. med. dent. *J. Lechner* ist langjähriges Mitglied der IMGEAV, außerdem Wissenschaftsreferent der GZM und Mitglied des erweiterten Vorstands, er hat sich u. a. auf die Diagnose und Therapie von Kieferostitiden spezialisiert. In seinem folgenden Beitrag ist recht anschaulich zu sehen, welches pathologische Bild eine unter diesen Umständen abstrakte Anzahl von Nosoden im Medikamententest beschreibt.

R. H. Hommel

## Fakt oder Fiktion

### Kieferostitis und Systemerkrankungen – Dokumentation des NICO-Störfeldes

von J. Lechner

Die Chronische Kieferostitis ist ein Phänomen, das von weiten Bereichen der Medizin und Zahnheilkunde bis heute nicht wahrgenommen oder zumindest ernst genommen wird. Folgende Aspekte der Chronischen Kieferostitis lohnen einer besonderen Betrachtung:

#### „Neuralgia Inducing Cavitational Osteonecrosis“ = NICO

*Bouquot* untersuchte 224 Gewebeproben von Unterkieferalveolarknochen, die er bei 135 Patienten mit Trigeminusneuralgie oder atypischen Gesichtsneuralgien entnehmen konnte. Alle Proben zeigten das deutliche Vor-

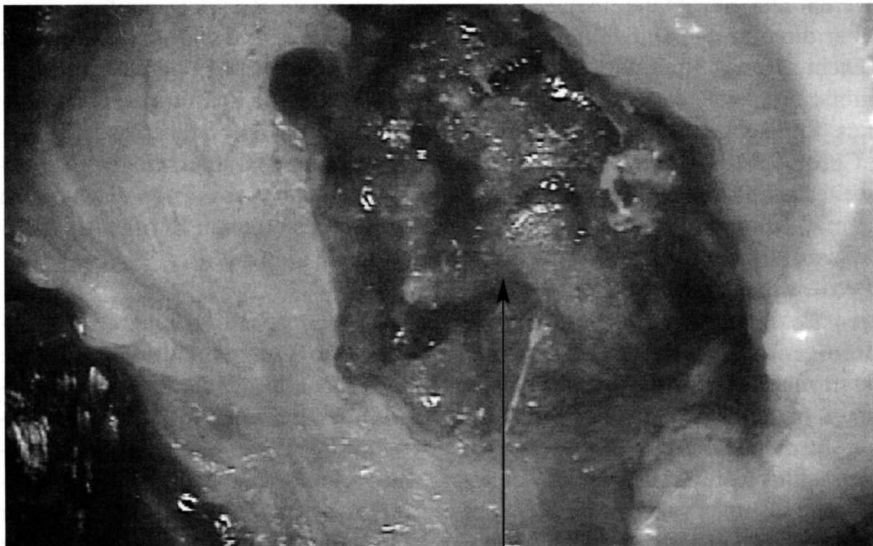

Abb. 1: Fettig degenerative Osteonekrose.

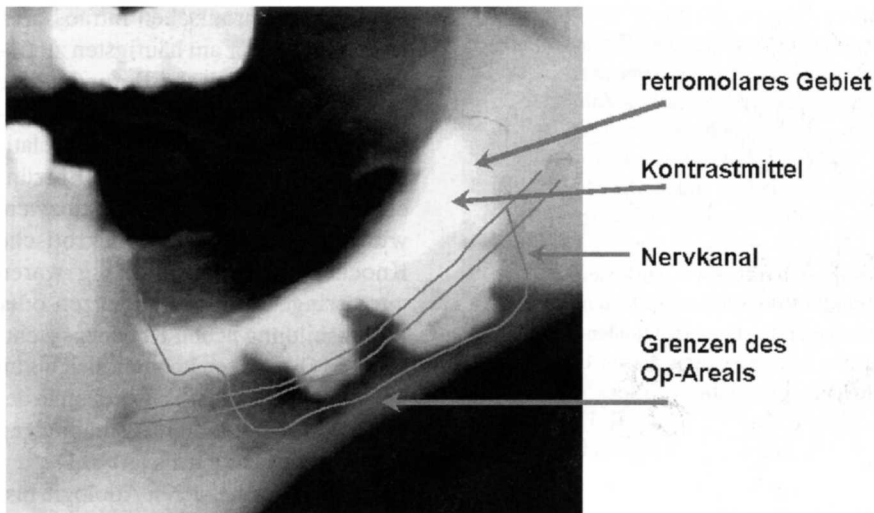
liegen einer chronischen intraossären Entzündung. Der am häufigsten zu findende mikroskopische Befund zeigte „narbige Struktur“, einen leichten Anstieg der Lymphozyten bei einer relativen Abwesenheit anderer Entzündungszellen, insbesondere Histiozyten, wie nicht resorbierbare nekrotische Knochenanteile. Regelmäßig waren nur geringe Heilungstendenzen oder die Ausbildung neuen Knochens sichtbar. Die Osteolysen konnten sich bis zu mehreren Zentimetern ausbreiten in der Form von retromolaren Aushöhlungen des Spongiosaknochens (Abb. 1).

Diese Phänomene, deren Ätiologie bislang nicht bekannt ist, haben *Bouquot* dazu geführt, dafür den Begriff der „Neuralgia Inducing Cavitational Osteonecrosis“ (NICO) zu verwenden. Vor diesem Hintergrund ist die Entstehung der Trigeminusneuralgie völlig neu zu bewerten. *Bouquot* konnte nach operativer Sanierung typischer NICO-Läsionen bei 103 Neuralgiepatienten Schmerzlinderung in 91 Fällen über einen durchschnittlichen Zeitraum von 4,6 Jahren erreichen. Auf meiner eigenen Dokumentations-CD erzählt eine Patientin von der völligen Heilung einer 15-jährigen Trigeminusneuralgie durch eine Sanierung der Chronischen Kieferostitis.

#### Topographische Kennzeichen der CKO

Das intraoperative Kontrastmittelbild aus dem Operationsgut meiner Praxis zeigt deutlich drei wesentliche Eigenschaften der „Chronischen Kieferostitis“ (Abb. 2).

- a) Die Ausdehnung der erweichten und fettig degenerierten Knochenanteile der Spongiosa ist vom klinischen Umfang her in den meisten Fällen dramatisch und geht in der Regel weit über einen kleinräumig abgegrenzten lokalen Gewebezirk hinaus.
- b) Die Degeneration der Spongiosa reicht in vielen Fällen apikal über den Kanal des N. mandibularis hinaus. Hierbei ist in der Regel die



© by Dr. J. Lechner

Abb. 2: Topographische Kennzeichen einer CKO.

knöcherne Scheide des Nervkanals aufgelöst, so dass intra operationem der Nerv auf einer Länge – wie im obigen Röntgenbild dargestellt – von durchaus mehreren Zentimetern völlig frei in dem „Trog“ aus gesunder Kortikalis liegt. Bei diffiziler Operationstechnik ist ein atraumatisches Entfernen der degenerierten und erweichten Spongiosa durchaus – wie in dem gezeigten Fall – ohne Parästhesie des Mandibularnerven möglich.

- c) Besondere Aufmerksamkeit verdient im Unterkiefer der Retromolarbereich, der distal des Weisheitszahngbietes hoch in den aufsteigenden Ast des Corpus mandibulae übergeht: Bereits *Sollmann* hat in den 70er Jahren auf diese „Osteolyse des Kieferwinkels“ hingewiesen. Auch die Ausdehnung des Kontrastmittels auf unserem intraoperativen Röntgenbild zeigt, wie weit der osteolytische Prozess in den aufsteigenden Ast hineinreicht. *Gleditsch* weist in seinen Veröffentlichungen zu den „Somatotopien“ darauf hin, dass in diesem „9er-Gebiet“ sich mehrere Meridiane kreuzen (Dünndarm/Herz) und dass hier ein Ringschluss mit den Meridianen der Frontzähne (Niere/Blase) stattfindet, so dass

auch diese energetischen Organbezüge in dieses Gebiet mit einfließen. *Bouquot* betont insbesondere dieses retromolare Gebiet als besonders verantwortlich für die von ihm so bezeichnete NICO (= Neuralgia Inducing Cavitation Osteonecrosis).

#### CKO und Röntgen

CKO bzw. NICO wären mit Sicherheit nicht das umstrittene Thema, das sie sind, wenn ihre morphologischen Strukturen röntgenologisch sichtbar wären. Die Akzeptanz ihrer Existenz über die optische Darstellung hinaus macht offensichtlich der „Schule“ so große Probleme, dass die Existenz eines klinischen Phänomens namens „Chronische Kieferostitis“ bis heute weitestgehend abgelehnt wird. Naturgemäß kommt also die Frage auf: **Warum ist ein derart ausgedehnter Prozess einer CKO, wie in den obigen Bildern dargestellt, nicht im Röntgenbild sichtbar?** Die Aussagekraft zahnärztlicher Röntgendiagnostik muss in der Darstellung der chronisch rarefizierenden Ostitis (CKO) kritisch betrachtet werden. Folgende Mechanismen scheinen sich aus der Sicht der Mineralstoffe innerhalb einer CKO abzuspielen:

- Das saure Entzündungsmilieu der CKO spaltet den Hydroxylapatit des Kieferknochens auf, unter Verlust von Kalzium und Phosphor.
- Dadurch erweicht die ursprünglich feste Knochenstruktur und das klinische Bild einer rarefizierenden, eventuell fettig degenerierten CKO entsteht.
- Die Auflösung des Hydroxylapatits unter Kalzium- und Phosphatverlust bewirkt eine vermehrte Röntgenstrahlendurchlässigkeit und entsprechende Aufhellung des Röntgenbildes.
- Die Spektralanalyse der CKO zeigt, dass parallel zur Auflösung des Hydroxylapatits der Spongiosa ein Anstieg der röntgenstrahlenabsorbierenden Schwermetalle Kupfer, Eisen und Zink einhergeht.
- Diese Kofenzyme sind bei ablaufenden chronischen Entzündungsprozessen obligat vermehrt und reichern sich statistisch hoch signifikant im Bereich des erweichten Entzündungsareals der CKO an.
- Kupfer, Eisen und Zink sind in ihren röntgenologischen Eigenschaften strahlenabsorbierend.
- Fatalerweise findet dadurch im Entzündungsareal einer CKO ein Überlagerungseffekt statt: Der gesteigerten Tendenz zur Bildung eines positiven Röntgenshadows durch Kalzium- und Phosphatverlust steht die vermehrte Röntgenstrahlenabsorption der Schwermetallanreicherung aus Kupfer, Eisen und Zink gegenüber; dies führt wiederum zu einem quantitativen Ausgleich der an sich gesteigerten Röntgenstrahlendurchlässigkeit.

Der diagnostisch verhängnisvolle Effekt: **Der Röntgenbefund ist o. B., die CKO ist röntgenologisch nicht darstellbar und entzieht sich jeder Beurteilung ihrer Existenz.** Die Röntgentechnik ist daher als alleiniges Mittel zur Ausschlussdiagnostik einer CKO und damit zur Störfeldsuche ungeeignet. Infolgedessen sind zurzeit

zur Routinediagnostik der CKO nur bioenergetische Verfahren wie EAV oder Kinesiologie geeignet.

Zur Dokumentation der Chronischen Kieferostitis, als systemischer Irritationsfaktor, habe ich Patienteninterviews zusammengestellt, die die ganzheitliche Vernetzung von Zahnmedizin und Medizin beweisen. Zusätzlich zeigt die CD Live-Aufnahmen von Kieferostitisoperationen, die die Existenz der fettigen Degeneration des Kieferknochens und die Sanierungstechnik demonstrieren. Zur Dokumentation eines Phänomens, das von weiten Bereichen der Medizin und Zahnheilkunde bis heute nicht wahrgenommen oder zumindest nicht ernst genommen wird, liegt neben der neuen Dokumentations-CD vom gleichen Verfasser das Buch „Störfelder im Trigeminusbereich und Systemerkrankungen“ vor (502 Seiten; € 152.00). Sowohl das Buch als auch die CD demonstrieren, dass chronische

Belastungen aus dem Zahn- und Kieferbereich als systemische Irritationsfaktoren erheblich zur Masse der Erkrankungen beitragen, die mit immunologischen Entgleisungsreaktionen, mit unklarer Symptomatik und mit Therapieresistenz unser Gesundheitssystem belasten.

Eine spannende Kasuistik durchzieht den theoretischen Überbau des Buches, das neben internationalen insbesondere US-amerikanische Quellen zitiert, sich aber auch auf die statistische Auswertung eigener Materialien stützt. Doch dieses Buch ist mehr als beweisführende Theorie: Es ist ein Arbeitsbuch, das den Zahnarzt, der sich der chirurgischen Störfeldsanierung verschreiben möchte, in jeder Lage dieses umfangreichen Spezialgebietes einer komplementären Zahnheilkunde begleitet. Eine praktische Anleitung, die zwar auch ganzheitliche Zusammenhänge herstellt, diese aber in ein Werkzeug

umsetzt, das dem Praktiker sofort zur Verfügung steht. Der Verfasser legt spürbaren Wert darauf, die Einzelschritte odontogener Sanierungseingriffe detailliert zu beschreiben.

*Anschrift des Verfassers:*

Dr. J. Lechner  
Grünwalder Str.10A  
D-81547 München  
drlechner@aol.com  
www.dr-lechner.de

Bestellungen für

- Buch „Störfelder im Trigeminusbereich und Systemerkrankungen“ (502 Seiten; € 152.00) und
- Dokumentations-CD „Fakt oder Fiktion?“ (€ 20.00; mit jedem Windows Media Player abzuspielen)

unter:

Fax (+49) 8803 498531  
Tel. (+49) 8803 498528  
[Info@skasys.de](mailto:Info@skasys.de)  
[www.skasys.de](http://www.skasys.de)

– Anzeige –

## Video-CD: Fakt oder Fiktion?

### **Kieferostitis und Systemerkrankungen: Dokumentation des NICO – Störfeldes mit Patienteninterviews und Live-OP-Aufnahmen**

**Die CD ist mit jedem Computer ab Windows 98 (Windows Media Player) abzuspielen!**

- Ich bestelle die **Dokumentations-CD** „Fakt oder Fiktion? – Kieferostitis und Systemerkrankung „ zum Preis von € 20,00.
- Ich bestelle das Kombi-Paket bestehend aus:
  - kostenloser **Dokumentations-CD** „Fakt oder Fiktion? – Kieferostitis und Systemerkrankung, und
  - Buch **Störfelder im Trigeminusbereich und Systemerkrankungen 502 Seiten, Farbdruck** von Dr. J. Lechner zum Preis von € 152,00 und spare € 20,00.
- Ich möchte das Störfeldkonzept in meiner Praxis umsetzen und an einem 2½-tägigen **Praxisseminar** mit Dr. J. Lechner in München teilnehmen. Ich bitte um Terminbenachrichtigung!

**Bestellungen und Info unter:**

**Fax (+49) 8803 498531**

[www.dr-lechner.de](http://www.dr-lechner.de)

[info@skasys.de](mailto:info@skasys.de)